ИСТОРИЯ

Анаит Юрьевна ХУДАВЕРДЯН[1]

УДК 930.26

ТРАВМЫ У НАСЕЛЕНИЯ ЭПОХИ СРЕДНЕЙ, ПОЗДНЕЙ БРОНЗЫ И РАННЕГО ЖЕЛЕЗНОГО ВЕКА С ТЕРРИТОРИИ СЕВАНСКОГО БАССЕЙНА (АРМЕНИЯ)

[1] кандидат исторических наук, научный сотрудник
Института археологии и этнографии НАН РА (Ереван)
akhudaverdyan@mail.ru

Аннотация

Благодаря археологическим раскопкам на территории Севанского бассейна были исследованы костные останки 96 индивидов из могильников эпохи средней, поздней бронзы и раннего железного века. Изучение травматических повреждений костей из материалов археологических раскопок позволяет реконструировать аспекты социальной и природной среды древнего населения. Уровень травматизма в изученных группах может быть квалифицирован как умеренно высокий.

Сравнительный анализ выявил неоднородность уровня травматических повреждений. Встречаемость травм в исследованных группах варьирует от 25% до 84%. Одним из наиболее распространенных скелетных повреждений в палеопопуляциях являются травмы, полученные в течение жизни. Следы на костях скелета несомненно оставляют несчастные случаи и насилие. Также мы сообщаем о случаях обезглавливания.

Антропологические исследования останков позволили зафиксировать практику трепанации у населения в эпоху поздней бронзы и в раннем железном веке. У четырех индивидов зафиксированы хирургические вмешательства на костях черепа, и анализ показал, что один из них прожил определенное время после операции.

Цитирование: Худавердян А. Ю. Травмы у населения эпохи средней, поздней бронзы и раннего железного века с территории Севанского бассейна (Армения) / А. Ю. Худавердян // Вестник Тюменского государственного университета. Гуманитарные исследования. Humanitates. 2016. Том 2, № 1. С. 112-137.
DOI: 10.21684/2411-197X-2016-2-1-112-137

© ФГБОУ ВО Тюменский государственный университет

Ключевые слова

Армения, эпохи средней, поздней бронзы и раннего железного века, травма, трепанация.

DOI: 10.21684/2411-197X-2016-2-1-112-137

Анализ характерных травм и повреждений на черепе и костях скелета дает информацию, косвенно свидетельствующую о социальных взаимоотношениях в древних группах [6, 7, 11, 13, 14, 17]. Характер и локализация переломов на скелете указывают на определенную общественную обстановку, в которой могли складываться те или иные травмоопасные ситуации. Травмы и переломы костей черепа чаще встречаются у мужчин [9, 14]. Это явление находит трактовку в большей агрессивности, характерной для мужской части населения и в их вовлеченности в военные действия. В некоторых исследованиях отмечается более частая локализация черепных травм у мужчин на лобной и теменных костях, что может быть расценено как своеобразное подтверждение нередких столкновений «лицом к лицу» [3, 9].

Исследование скелетных повреждений также отражает манипуляции с головой и телом, разнообразный опыт которых может выражаться на антропологическом материале в виде нарушения целостности костей, перфораций, насечек, вдавленных переломов. Это последствия декапитации, скальпирования, каннибализма и проч. Другая часть манипуляций, касающихся повреждений на черепе, можно отнести к трепанациям. Следует заметить, что лечебные аспекты хирургического воздействия на череп тесно переплетаются с ритуальными [8], поэтому палеоантропологические материалы являются независимым источником в археологических реконструкциях.

Проведено специальное исследование, посвященное выявлению и описанию травм и повреждений на скелетных материалах из погребений XX-XII вв. до н. э. с территории Севанского бассейна (Армения). Во второй половине II тыс. до н. э. на территории Армении уже существовала оросительная система, широко развивались садоводство, виноградарство. О военных столкновениях племен из-за земли и добычи свидетельствует развитие оружейного дела от кинжала к длинному бронзовому и железному мечу и другим видам совершенного оружия [4, 5]. Антропологические материалы необходимы для подведения итогов о непосредственном участии тех или иных групп (индивидов) в боевых действиях.

В работе использованы материалы из могильников Карашамб (n = 32), Норатус (n = 28:4 индивида из погребений — XX-XVI вв. до н. э. /средняя бронза/, 24 субъекта из погребений XIV-XII вв. до н. э. /поздняя бронза и ранний железный век/), Сарухан (n = 12), Арцвакар (n = 15) и Кармир (n = 9) (табл. 1). Погребения раскопаны (1984-1990 гг.) археологами Э. В. Ханзадян, В. Э. Оганесяном, Ф. М. Мурадяном (Карашамб) и А. С. Пилипосяном (Норатус, Сарухан, Арцвакар, Кармир). Многие погребения были разрушены во время сельскохозяйственных и строительных работ, окружены одним или двумя кромлехами, размеры которых доходили до 17,5 м. Погребения грунтовые и в каменных

Таблица 1

Половозрастная структура серий

Серии	−19	20-29	30-39	40-49	50-59	60+	Суммарно
Норадуз							
XX-XVI вв. до н. э.							
Мужчины						1	1
Женщины		1					1
Неопределенный	2						2
XIV-XII вв. до н. э.							
Мужчины	1	1	3	3	1	1	11
Женщины	2	1			1	1	4
Неопределенный	8		1				9
Сарухан							
XV/XIV-XI вв. до н. э.							
Мужчины	1		2	1	3	1	8
Женщины			2		1	1	4
Кармир							
XV/XIV-XI вв. до н. э.							
Мужчины		1	1			1	3
Женщины		1	3	1			5
Арцвакар							
XV/XIV-XI вв. до н. э.							
Мужчины			1	6	1	2	10
Женщины		1			2	1	4
Неопределенный				1			1
Карашамб							
XV/XIV-XI вв. до н.э.							
Мужчины		7	3	6	1	2	19
Женщины		2	2	1		2	7
Неопределенный	6						6
Суммарно	20	15	18	19	10	13	96

ящиках, в основном коллективные, от 2 до 14 индивидов, но встречались и индивидуальные. Внутри обнаружены керамические и металлические изделия, украшения. Антропологический материал сопровождался костями животных: лошадей, собак, лис, домашних и диких птиц. Рядом с некоторыми погребенными встречались головы змей.

Немалый массив исследованных черепов — 52 индивидов мужского, 26 женского и 18 неопределенного пола — показал, что травмы и повреждения характерны как для взрослой, так и для детской и подростковой части населения. Краниологический материал потребовал реставрационной работы, которая была

осуществлена автором статьи. Материалы хранятся в кабинете антропологии Института археологии и этнографии НАН РА.

Травмы были разделены на повреждения свода черепа (компрессионные переломы, рубленые раны) и лицевого скелета (переломы носовых костей, травмы верхней и нижней челюстей). Для описания повреждений мы отобразили следующие положения: место локализации, характер повреждения, форма, размеры, наличие воспаления, описание иных особенностей, наблюдаемых в зоне травмы. При фиксации травм учитывались следующие позиции: одиночный перелом (просматривается линия повреждения целостности костной ткани вне зависимости от характера плоскости излома — поперечный полный и неполный), множественные переломы (более двух травм у одного индивидуума).

Методы биоархеологической реконструкции, основанные на достижениях судебной медицины, дают возможность характеризовать:

— оружие, его тип и форму или предмет, которым была нанесена травма. Острое оружие (колющее, режущее, рубящее) оставляет на костях характерные повреждения. Остроколющее оружие дает на костях черепа повреждения, соответствующие по форме и величине поперечному сечению клинка на том уровне, до которого он внедрен в кость. Насечки, борозды и царапины образуются при скольжении по ее поверхности. При проникающих ранениях (в частности, в полость черепа) образуется дефект в виде усеченного конуса. Виды тупых предметов имеют следующие поверхности: широкая плоская (преобладающая или ограниченная), сферическая, цилиндрическая, коническая, граненная и неопределенной формы;
— положение того, кто наносил травму, а также того, кому эта травма была нанесена;
— последствия, к которым привела травма, была ли она причиной смерти, произошло ли ее заживление в местах нарушения ее целостности. Дифференциальная диагностика прижизненных повреждений связана с обнаружением на концах или краях дефектов изменений в виде костных мозолей или сглаженности границ кости. Зажившие дырчатые переломы на костях черепа с вдавлением обломков в его полость отличаются сглаженностью краев наружной и внутренней пластинок, слиянием отдельных обломков с соседней костью и некоторым западением центральной части дефекта;
— как долго человек жил после получения травмы и насколько благополучно шло ее заживление. Для диагностики и давности причинения травмы использованы рекомендации Галлоуэй [10];
— способы хирургического вмешательства: очистка для удаления осколков кости, выскабливание гнойно-расплавленной костной ткани. В случаях заживлений после оперативных вмешательств, отверстие в кости имеет сравнительно ровные очертания в виде овала или круга с гладкими, закругленными (иногда несколько истонченными) краями.

Полученные сведения позволяют нам оценить, преобладание какого вида травм и ранений характерно для каждого из могильников и области в целом. Травмы с признаками заживления костной ткани встречаются у 36 индивидов (25 мужчин, 9 женщин, 2 ребенка). Травмы с летальным исходом обнаружены на 4 мужских, 3 женских и двух детских черепах. У мужчин в 9 случаях травмы отмечены на втором десятилетии жизни, 8 — на третьем, 4 — на четвертом, 5 — на пятом и 1 — в возрасте 60-65 лет. У женщин в 3 случаях травмы отмечены на втором десятилетии жизни, 2 — на третьем, 3 — на пятом и 3 — в возрасте 60-65 лет.

Рассмотрим выявленные варианты для реконструкции социальной обстановки, в которой могли быть получены повреждения. К разряду лицевых травм можно отнести: зажившие переломы носовых костей (Норатус: пог. 19-1, ♂ 30-39 лет (рис. 1); Карашамб: пог. 3, ♂ 30-39 лет; Карашамб: пог. 9-2, ♂ 20-29 лет), в области височной кости (Карашамб: пог. 1, ♂ 50-59 лет; Карашамб: пог. 39/4, ♂ 20-29 лет) и на нижней челюсти (Норатус: пог. 1/2, ♂ 30-39 лет, пог. 19, ♂ 20-29 лет). Травмы носовых костей получены от ударов справа, т. е. мужчины (Норатус: пог. 19-1, Карашамб: пог. 3, пог. 9-2), пытались уклониться, отступили назад и влево. Повреждение в области височной кости и ветви нижней челюсти (Норатус: пог. 1/2) — это последствие удара по лицу с левой стороны, т. е. мужчины не успели отреагировать на удар. Еще один случай травмы лица у мужчины 20-29 лет (Норатус: пог. 19) — на нижней челюсти обнаружены 7 поверхностных, заживших рубцов слева и 3 справа, нанесенных острым предметом. Размеры повреждений — от 4 до 18,5 мм. Одни порезы глубокие, другие слегка нарушают поверхность нижней челюсти.

К другому варианту можно отнести прижизненные, вдавленные повреждения от удара тупым предметом в центр лобной кости либо с отклонением в правую или левую сторону (Норатус: 4/2, ♂ 30-39 лет, пог. 4/5, ♂ 40-49 лет, пог. 10 / XX-XVI вв. до н. э./, ♀ 20-29 лет, пог. 11 /XX-XVI вв. до н. э./, 6-8 лет, пог. 15,

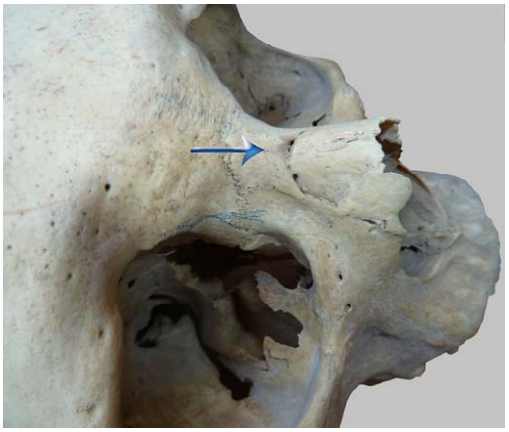

Рис. 1. Перелом носовых костей (Норатус: пог. 19-1, ♂ 30-39 лет)

♀ 20-29 лет, пог. 19-1а, ♂ 30-39 лет; Карашамб: пог. 3-1, ♂ 50-59 лет, пог. 7, ♂ 50-59 лет, пог. 9-2, ♂ 20-29 лет, пог. 11, ♂ 30-39 лет; Кармир: пог. 3, ♀ 20-25 лет; Арцвакар: пог. 1, ♂ 40-49 лет, пог. 5, ♂ 55-65 лет; Сарухан: пог. 4, ♀ 60-69 лет, пог. 5, ♂ 20-29 лет, пог. 12, ♂ 50-59 лет). Подобные травмы зафиксированы преимущественно у представителей эпохи поздней бронзы и раннего железного века.

У нескольких индивидов зафиксированы разного рода повреждения лобной кости, нанесенные оружием с острым, возможно режущим, краем. По сути, как и у описанных выше, это травмы от прямого удара нападающего, расположенного лицом к лицу с потерпевшим. Черепа четырех индивидов (Норатус: пог. 4/2, ♂ 18-22 лет, пог. 11 /XX-XVI вв. до н. э./, 6-8 лет, пог. 15, ♀ 20-29 лет, пог. 19-1, ♂ 30-39 лет) демонстрируют зажившие дефекты длиной от 2 до 15,5 мм. Эти рубцы расположены либо в центре лобной кости, либо с отклонением в левую сторону, т. е. удар был нанесен правшой. У одного субъекта наблюдается прижизненная рана овальной формы (43,5×15,5мм) на правой стороне лобной кости (Арцвакар: пог. 2) (рис. 2). Индивид смог отреагировать на удар, наклонился, и удар прошел по косательной. В области дефекта имеются зажившие следы воспалительного процесса. Продолжительность жизни индивида после травмы — не менее 2 лет [10].

В другом случае — удары небольшой силы, причиненные тупыми твердыми предметами, которые привели к образованию трещин (Карашамб: пог. 3, ♂ 30-39 лет, Сарухан: пог. 16, ♂ 60-65 лет). Они были нанесены правшами, стоявшими лицом к лицу с пострадавшими. Отсутствия следов заживления и признаков воспалительного процесса свидетельствуют о том, что травма была получена в момент смерти индивида.

Два других варианта повреждений отличаются от предыдущих локализаций — они выявлены на теменных костях и в затылочной области. У тринадцати мужчин, шести женщин и двоих детей отмечены следы заживших переломов

Рис. 2. Травмы на лобной кости (Арцвакар: пог. 2, ♂ 40-49 лет)

теменных костей. У пяти мужчин (Сарухан: пог. 12; Норатус: пог. 3/1, пог. 4/2; Арцвакар: пог. 1), двух женщин (Норатус: пог. 15; Арцвакар: пог. 6) и одного ребенка (Норатус: пог. 9 /XX-XVI вв. до н. э./) фиксируются вдавления верхней пластинки теменной кости с правой стороны. У девяти мужчин (Карашамб: пог 5, пог. 7, пог. 8, пог. 9-2, пог. 39/4; Сарухан: пог. 5, пог. 14; Кармир: пог. 3; Арцвакар: пог. 1), четырех женщин (Сарухан: пог. 1, пог. 8, пог. 13; Норатус: пог. 1/4) и одного ребенка (Норатус: пог. 1/4) дефекты обнаружены с левой стороны. Они нанесены справа и повредили теменные кости. У двухлетнего ребенка (Норатус: пог. 4/4) выявлен неглубокий вдавленный перелом в области левой теменной кости (2,5×2,5мм). По всей видимости, это след травмы, полученной при падении. Последствия для ребенка — летальный исход.

Вдавленные повреждения от удара тупым предметом в затылочную область отмечены не только у мужчины (Сарухан: пог. 12, ♂ 50-59 лет), но и у женщин (Норатус: пог. 10 /XX-XVI вв. до н. э./, ♀ 20-29 лет; Сарухан: пог. 13, ♀ 30-39 лет). Размеры вмятин небольшие, вероятно, удары были нанесены не очень тяжелыми предметами. В другом случае — продолговатый шрам (длина рубца — 21,5 мм) от орудия с острым режущим краем обнаружен на затылочной кости слева (Сарухан: пог. 1, ♀ 50-59 лет). Нападавший находился сзади, жертва успела отреагировать на агрессивное воздействие, пытаясь уклониться.

Следующий вариант — это сквозные повреждения (дырчатые переломы) в области лобной кости. Они обнаружены у мужчины 40-49 лет (Сарухан: пог. 2, рис. 2) и у ребенка 6-8 лет (Норатус: пог. 1/4). Признаков некротического процесса и заживления ткани у индивидов не обнаружено. Характеристика повреждения свидетельствует о нанесении резкого удара небольшим предметом по лобной кости. Вероятно, травмы стали причиной смерти.

Другие варианты проникающих ранений черепа уже в теменно-затылочной области были обнаружены у пяти индивидов. Это перфорация, образовавшаяся от удара по теменной кости мужчины (Сарухан: пог. 5) с левой стороны. Размер овального по форме дефекта составляет 16×12 мм. На одной стороне края откололась часть верхней пластинки, что может свидетельствовать о значительной силе удара. Признаков воспалительного процесса или заживления костной ткани не обнаружено. Также у данного индивида на правой теменной области фиксируются последствия рубленого удара (17 мм). Повреждение прижизненное, нанесено по касательной, признаков воспалительного процесса костной ткани не обнаружено. Проникающее ранение черепа без следов заживления зафиксировано и у двух индивидов на затылочной кости (Карашамб: пог. 1-1, ♂ 20-29 лет, пог. 10, ♂ 30-39 лет). Первое перфорированное отверстие округлой формы имеет размер 13,8×12 мм, второе, овальное, — 21,5×12 мм, они расположены в центре затылочной кости. У двух индивидов (Карашамб: пог. 39/4, ♂ 20-29 лет, пог. 217, ♂ 60-69 лет) в области перфорации замечены признаки воспалительного процесса. На затылочной кости мужчины (пог. 39/4) обнаружено сквозное отверстие округлой формы (6×5мм), еще одно проникающее ранение зафиксировано на левой височной кости мужчины зрелого возраста (пог. 217).

Обратим внимание, что все случаи колотых ранений как в лобной, так и в теменно-затылочной области характерны только для носителей культуры эпохи поздней бронзы и раннего железного века. Это отмечено на примере не только очевидных бытовых травм, но и ранений явно военного характера, в большинстве случаев полученных в момент смерти или незадолго до нее.

Провести анализ травм посткраниального скелета не представляется возможным. К сожалению, в период 1984-1990 гг. специалисты не работали с такими костями. В нашем распоряжении оказалась только правая голень индивида из могильника Арцвакар (пог. 2, ♂ 40-49 лет) (рис. 3). Обширный патологический процесс деформировал кости правой голени в нижней трети и привел к образованию синостоза между берцовыми костями, а также к развитию деформирующего артроза. Синостоз в нижней трети голени нарушил биомеханику голеностопного сустава, ограничивая объем движений. Это могло произойти задолго до смерти и сопровождаться хромотой индивида.

Об элементах прямой агрессии свидетельствует отсечение головы двух индивидов резким ударом рубящего орудия (Сарухан: пог. 9, ♀ 30-39 лет (рис. 4); Кармир: пог. 3, ♀ 20-29 лет). Декапитация обнаружена также у женщины зрелого возраста из погребения урартского периода (Норатус, пог. 21/5) [13].

Частота встречаемости черепных травм в группе Норатус составила 53,58% (табл. 2). У троих погребенных средней бронзы (75%) и у 12 — поздней бронзы и раннего железного века (50%) зафиксированы черепные травмы. С признаками

Рис. 3. Травма правых берцовых костей (Арцвакар, пог. 2, ♂ 40-49 лет)

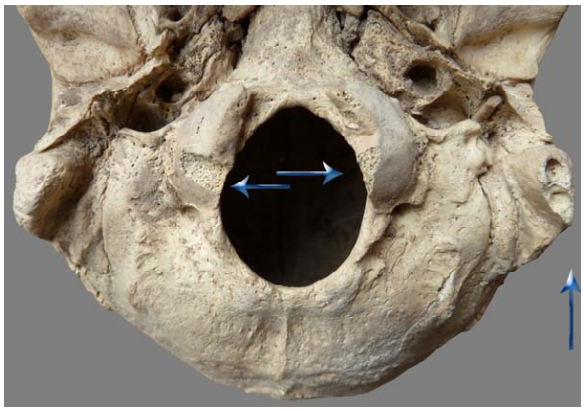

Рис. 4. Декапитация (Сарухан: пог. 9, ♀ 30-39 лет)

заживления костной ткани встречаются у 13 индивидов (семерых мужчин, троих женщин, троих детей), с летальным исходом обнаружены на одном женском и двух детских черепах. В 3 случаях травмы у мужчин отмечены на втором десятилетии жизни, у троих — на третьем и у одного — на четвертом десятилетии жизни. В 2 случаях травмы у женщин отмечены на втором десятилетии жизни и в 1 — в возрасте 50-55 лет.

Таблица 2

Травматические повреждения на костях черепа

Могильник	Пол, возраст	Описание травм
1	2	3
Нораторс пог. 1/2	мужчина 30-39 лет	Фиксируется зажившее ранение в области ветви нижней челюсти справа. Дефект овальной формы (высота 27 мм). Заживление прошло благополучно.
Нораторс пог. 1/4	женщина 50-59 лет	Обнаружено зажившее ранение левой теменной кости от удара тупым предметом (возможно, палкой). Дефект удлиненной формы (21×4 мм).
Нораторс пог. 1/4	ребенок 6-8 лет	Пролом лобной кости слева. Отверстие формы четырехугольника (16,5×16? мм). Признаков некротического процесса и заживления костной ткани не выявлено. Второе повреждение фиксируется на левой теменной кости от удара тупым предметом (11×3 мм).
Нораторс пог. 3/1	мужчина 20-29 лет	На правой теменной кости видна давняя зажившая травма округлой формы (19×16 мм), нанесенная тупым предметом. Следов некротического процесса не обнаружено.
Нораторс пог. 4/2	мужчина 30-39 лет	Зафиксированы следы двух травматических повреждений на левой стороне лобной кости. Обнаружено зажившее ранение чуть выше лобного бугра (21,5×11 мм) и на бугре (11×8 мм) от удара тупым предметом. Следы явного воспалительного процесса в области травм отсутствуют.
Нораторс пог. 4/2	мужчина 18-22 лет	Выявлены следы двух травматических повреждений: зажившие ранения лобной кости справа от удара острым предметом (2×2 мм) и на правой теменной кости от удара тупым предметом овальной формы (27 мм).
Нораторс пог. 4/4	ребенок 1,8-2,2 года	Фиксируется неглубокий вдавленный перелом в области левой теменной кости (2,5×2,5 мм). По всей видимости, это след травмы, полученный при падении. Последствия для ребенка — летальный исход.
Нораторс пог. 4/5	мужчина 40-49 лет	На лобной кости справа выявлена прижизненная тупая травма овальной формы (6×2 мм). Заживление прошло благополучно.

Окончание таблицы 2

1	2	3
Нoратус пог. 9	ребенок 1,7-1,9 года	Фиксируется неглубокий, удлиненный, вдавленный перелом на правой теменной кости (16×6 мм). По всей видимости, это заживший след травмы, полученный при ударе тупым орудием. Заживление прошло благополучно, хотя после нанесения травмы в области удара произошел локальный воспалительный процесс.
Нoратус пог. 10	женщина 20-29 лет	Следы двух травматических повреждений обнаружены на черепе. Первое повреждение локализовано на правой стороне лобной кости. Оно представляет собой вдавленный перелом, затронувший только наружную пластинку компактного вещества свода черепа. Диаметр дефекта 8×4 мм. Следующая травма (17×14 мм), полученная при ударе тупым орудием, локализована в центре затылочной кости, 9 мм от лябдовидного шва. Заживление прошло благополучно.
Нoратус пог. 11	ребенок 6-8 лет	Фиксируется компрессионный перелом лобной кости (14,5×4 мм) слева. Заживление прошло успешно. На лобной кости выявлены множественные порезы (от 2 до 12 мм), нанесенные острым предметом.
Нoратус пог. 15	женщина 20-29 лет	Следы трех травматических повреждений обнаружены на черепе. На правой теменной кости видна давняя зажившая травма овальной формы (3,8×2,5 мм), нанесенная тупым предметом. На лобной кости, в 7,5 мм от коронального шва, обнаружен заживший след травмы, полученный при ударе тупым орудием, (3×3,3 мм). На лобной кости фиксируются 2 пореза (5 и 6 мм). Следы воспалительных процессов в области повреждений отсутствуют.
Нoратус пог. 19	мужчина 20-29 лет	Прижизненные порезы (слева семь: 5,5-18,5 мм, справа три: 4-7,5 мм), нанесенные острым предметом, обнаружены на нижней челюсти. Заживление прошло благополучно.
Нoратус пог. 19-1а	мужчина 30-39 лет	Следы трех травматических повреждений обнаружены на черепе. На левой латеральной стороне лобной кости обнаружен вдавленный перелом четырехугольной формы (22×19 мм). На лобной кости выявлены множественные порезы, нанесенные острым предметом. Наблюдается прижизненная травма носовых костей. Удар был нанесен сверху, индивид мог лишиться части своего носа. Диплоэ замкнуто на всем протяжении, что свидетельствует о том, что мужчина жил после травмы полтора года.
Нoратус пог. 20	женщина 50-59 лет	На затылочной кости зафиксирована посмертная трепанация (для удаления мозга).

Травмы чаще встречаются на костных материалах мужской выборки (7 индивидов). На мужских черепах выявлены, как правило, повреждения свода черепа в результате тупой травмы. Травмы на черепе локализованы на лобной кости у троих индивидов эпохи поздней бронзы и раннего железного века (пог. 4/2; ♂ 30-39 лет; пог. 4/5, ♂ 40-49 лет; пог. 15, ♀ 20-29 лет), на теменных костях — у шестерых (пог. 3/1, ♂ 20-29 лет; пог. 1/4, ♀ 50-59 лет; пог. 1/4, 6-8 лет; пог. 4/2, ♂ 18-22 лет; пог. 15, ♀ 20-29 лет; пог. 19-1а; ♂ 30-39 лет) и на нижней челюсти — у одного индивида (пог. 1/2, ♂ 30-39 лет). У людей эпохи средней бронзы повреждения отмечены на лобной кости (пог. 10, ♀ 20-29 лет; пог. 11, 6-8 лет), теменной (пог. 9, 1,7-1,9 года) и на затылочной (пог. 10; ♀ 20-29 лет) костях. Есть основания предполагать, что у взрослых индивидов во всех случаях использовалось сходное оружие. Это мог быть обух топора, булава или жезл.

У индивидов эпохи поздней бронзы и раннего железного века зафиксированы разного рода повреждения нижней челюсти (пог. 19, ♂ 20-29 лет) и лобной (пог. 19-1а, ♂ 30-39 лет; пог. 15, ♀ 20-29 лет; пог. 4/2, ♂ 18-22 лет) кости, нанесенные оружием с острым, возможно режущим, краем. И у ребенка 6-8 лет (пог. 11) из погребения эпохи средней бронзы отмечены множественные повреждения, нанесенные острым предметом.

Также обнаружен заживший перелом носовых костей (пог. 19-1а, ♂ 30-39 лет). Часть травм получена в лобовом столкновении (разного рода повреждения лобной кости и лица), другие удары нанесены сзади (они отмечены на теменных костях и в затылочной области).

Частота встречаемости черепных травм в группе Карашамб составила 40,63% (13/32) (табл. 3). Ранения и травмы головы с признаками заживления встречаются в 47,37% случаев (9/19), без следов заживления — в 15,79% (пог. 1-1, пог. 3, пог. 10) случаев в мужской выборке. В женской группе травмы не зафиксированы.

Повреждения, полученные незадолго до смерти, обнаружены у двух индивидов: на затылочной кости (пог. 39/4) у первого и на левой височной кости лобной кости (пог. 117) у второго. Мужчины скончались достаточно быстро от общего заражения крови, наступившего при активном некротическом процессе с проникновением инфекции в полость черепа.

В восьми случаях (пог. 1, пог. 1-1, пог. 3-1, пог. 5, пог. 7, пог. 9-2, пог. 11, пог. 39/4) черепные травмы нанесены тупыми предметами в области мозгового отдела черепа. Черепа трех индивидов (пог, 3-1, пог. 7, пог. 11) демонстрируют зажившие дефекты на лобной кости. Это травмы от прямого удара нападающего, расположенного лицом к лицу с потерпевшим. Повреждения локализованы либо в центре лобной кости, либо с отклонением в правую или левую сторону. Так, у двух индивидов зафиксированы повреждения в области левого скулочелюстного шва (пог. 1) и левой височной кости (пог. 39/4), нанесенные тупыми предметами. У пяти индивидов травматические повреждения фиксируются на правой (пог. 8) и левой теменных костях (пог. 5, пог. 7, пог. 9-2, пог. 39/4). Удары нанесены сзади и правшами. Зажившие переломы носовых костей зафиксированы в двух случаях (пог. 3, пог. 9-2). Это индивиды молодого и зрелого возраста.

У мужчины 20-29 лет из погребения 1-1 на лобной и затылочной костях установлены места приложения травмирующего воздействия. Возможно, это следы металлической конструкции, который оставил отпечаток на черепе.

Таблица 3

Травматические повреждения на костях черепа

Могильник	Пол, возраст	Описание травм
1	2	3
Карашамб пог. 1	мужчина 50-59 лет	Выявлен неглубокий, овальный, вдавленный перелом в области левого зиго-максиллярного шва (скуло-челюстного шва) (11×5,5 мм). По всей видимости, это заживший след травмы, полученный при ударе тупым предметом.
Карашамб пог. 1-1	мужчина 20-29 лет	На лобной и затылочной костей установлены места приложения травмирующего воздействия. На правой стороне лобной кости размер дефекта равен 19,5×7 мм, на левой — 9,9×3 мм. На правой стороне затылочной кости размер дефекта равен 10×3 мм, на левой — 7,5×3 мм. Отверстие (13,8×12 мм), проникающее в полость черепа, фиксируется на затылочной кости. Признаков некротических процессов и заживления не обнаружено.
Карашамб пог. 3-1	мужчина 50-59 лет	Обнаружено зажившее ранение левого лобного бугра от удара тупым предметом (7,8×7,8 мм).
Карашамб пог. 3	мужчина 30-39 лет	Следы двух травматических повреждений обнаружены на черепе. Наблюдается фиксация смещенных носовых костей в правую сторону. Выявлен пролом лобной кости. Видна радиально расположенная трещина (41 мм), признаков некротического процесса и заживления костной ткани не выявлено.
Карашамб пог. 5.	мужчина 60-69 лет	Фиксируется прижизненный неглубокий, удлиненный, вдавленный перелом в области левой теменной кости (9×5 мм). Заживление прошло благополучно.
Карашамб пог. 7.	мужчина 50-59 лет	Следы двух травматических повреждений обнаружены на черепе. Выявлено зажившее ранение левой теменной кости от удара тупым предметом. Дефект округлой формы (10×10 мм). У правого лобного бугра выявлен прижизненный удлиненный, вдавленный перелом (14×4 мм, глубина — 2 мм). Признаков некротических процессов в области дефектов не обнаружено.
Карашамб пог. 8.	мужчина 20-29 лет	Фиксируется неглубокий вдавленный перелом в области левой теменной кости (11×8 мм). Это заживший след травмы, полученный при ударе тупым орудием.

Окончание таблицы 3

1	2	3
Карашамб пог. 9.	мужчина 30-39 лет	Сочетание прижизненной и символической операций обнаружены на черепе. На правой теменной кости в 30 мм от сагиттального шва и в 48,8 мм от лямбдовидного наблюдается дефект округлой формы размером 7,5×7 мм, не имеющий прободения в полость черепа. В 11 мм от первого повреждения зафиксировано сквозное отверстие диаметром 14×9(?) мм. Признаков некротических процессов и заживления в области дефектов не обнаружено.
Карашамб пог. 9-2.	мужчина 20-29 лет	Следы трех травматических повреждений обнаружены на черепе. Фиксируются травма носовых костей, неглубокий вдавленный перелом лобной кости справа (8×3мм) и давняя зажившая травма округлой формы на левой теменной кости (10,5×8 мм), нанесенные тупым предметом. Признаков некротических процессов в области дефектов не выявлено.
Карашамб пог. 10.	мужчина 30-39 лет	У мужчины пролом затылочной кости (21,5×12 мм). Видна радиально расположенная трещина. На участке перфорации фиксируется активный некротический процесс. Заживление костной ткани не выявлено.
Карашамб пог. 11.	мужчина 30-39 лет	Следы трех повреждений обнаружены на черепе. На левой теменной кости — треугольное отверстие. Индивид скончался достаточно быстро от общего заражения крови, наступившего при активном некротическом процессе с проникновением инфекции в полость черепа. Два другие повреждения локализованы на лобной кости слева. Они представляют собой вдавленные переломы, затронувшие только наружную пластинку компактного вещества свода черепа. Размеры повреждений равны 8×5 мм и 8×5,5 мм.
Карашамб пог. 39/4.	мужчина 20-29 лет	Следы четырех повреждений обнаружены на черепе. На затылочной кости, в 10 мм от большого затылочного отверстия, обнаружено округлое отверстие размером 6×5 мм. Фиксируется активный некротический процесс. На левой теменной кости выявлен удлиненный вдавленный перелом (20×5,5 мм). На левой височной кости отмечены следы двух непроникающих черепных травм (5×3 мм, 4×2 мм). Признаков некротических процессов в области дефектов не выявлено.
Карашамб пог. 217.	мужчина 60-69 лет	На левой височной обнаружено округлое отверстие размером 6,5×5,5 мм. По внешнему краю нет трещин. Выявлен активный некротический процесс.

Частота встречаемости травматических повреждений в группе Арцвакар составила 25% (4/16). В серии обнаружены черепа с давней зажившей травмой на лобной (пог. 1, ♂ 40-49 лет, пог. 5, ♂ 55-65 лет), правой (пог. 1, ♂ 40-49 лет, пог. 6, ♀ 50-59 лет) и левой теменной костях (пог. 1, ♂ 40-49 лет). Травма правой голени была зафиксирована у мужчины (40-49 лет) из погребения 2.

В серии из могильника Сарухан травмы обнаружены у 83,34% (10/12) индивидов (табл. 4). Травмы с признаками заживления костной ткани встречаются в 66,67% (8/12) случаев.

Таблица 4

Травматические повреждения на костях черепа

Могильник	Пол, возраст	Описание травм
1	2	3
Сарухан пог. 1	женщина 50-59 лет	Фиксируется неглубокий, округлый, вдавленный перелом в области левой теменной кости (2×2 мм). Это заживший след травмы, полученный при ударе тупым орудием. На затылочной кости слева обнаружен глубокий порез (21,5 мм). Травмы прижизненные, следы некротических процессов не обнаружены.
Сарухан пог. 2	мужчина 40-49 лет	Следы двух травматических повреждений обнаружены на черепе. На лобной кости справа зафиксировано зажившее ранение от удара тупым предметом. Дефект овальной формы (43,5×15,5 мм). В области дефекта — зажившие следы воспалительного процесса. Причина смерти у индивида — проникающий удар по черепу. Дефект расположен на коронарном шве (16×11,5 мм).
Сарухан пог. 4	женщина 60-69 лет	Следы двух травматических повреждений обнаружены на черепе. На коронарном шве видна давняя зажившая травма округлой формы (5×5 мм), нанесенная тупым предметом. На правой теменной области фиксируются последствия рубленого удара (17 мм). Повреждение нанесено по касательной.
Сарухан пог. 5	мужчина 20-29 лет	Следы четырех повреждений обнаружены на черепе. Наблюдается пролом левой теменной кости (16×12 мм). Признаков некротического процесса и заживления костной ткани не выявлено. Следующее травматическое повреждение локализовано на расстоянии 13 мм от первого дефекта (в области коронарного шва).

Продолжение таблицы 4

1	2	3
		Это зажившие следы двух непроникающих черепных травм (12×2,5 мм, 5,5×2 мм). Четвертое повреждение фиксируется на лобной кости (в области левого бугра) (4×4 мм). Это заживший след травмы, полученной при ударе тупым орудием.
Сарухан пог. 8	женщина 60-69 лет	На левой стороне теменной кости обнаружены два неглубоких заживших, вдавленных переломов. Первое травматическое повреждение овальной формы (15×7,5 мм) локализовано на расстоянии 22 мм от коронарного шва. Второе повреждение удлиненной формы (12,5×4 мм) локализовано на расстоянии 11 мм от первого дефекта. Следов некротического процесса в области повреждений не обнаружено.
Сарухан пог. 9	женщина 30-39 лет	В основании черепа отмечены механические разломы затылочных мыщелков, поврежден левый сосцевидный отросток. Механические разломы кости соответствуют моменту смерти индивида. Линейный разлом сосцевидного отростка слева с наружной стороны и специфические разрушения мыщелков говорят о том, что удар был нанесен сзади, очевидно, правшой. Вероятно, удар был нанесен человеком, стоявшим сзади. Держа жертву за волосы, голову отсекли мечом резким ударом слева.
Сарухан пог. 12	мужчина 50-59 лет	Следы пяти травматических повреждений обнаружены на лобной кости. В ее центре выявлено зажившее ранение от удара тупым предметом. Дефект овальной формы (16,5×10 мм). На левой стороне лобной кости обнаружены два неглубоких заживших, вдавленных переломов. Первое травматическое повреждение округлой формы (5,5×4,5 мм) локализовано на расстоянии 15 мм от коронарного шва. Второе повреждение фиксируется в области левого лобного бугра (4×3 мм). Два неглубоких заживших, вдавленных переломов зафиксированы в области правого лобного бугра (4×6,5 мм, 4×4 мм). Обнаружены травмы на правой теменной (8×2,5 мм) и затылочной (12,8×5,8×6,8 мм) костях, нанесенные тупым предметом. Следы заживления костной ткани присутствуют в местах нарушения их целостности.

Окончание таблицы 4

1	2	3
Сарухан пог. 13	женщина 30-39 лет	Следы двух травматических повреждений обнаружены на черепе. На левой теменной кости видна давняя зажившая травма овальной формы (18,5×9 мм), нанесенная тупым предметом. Следов некротического процесса не обнаружено. На затылочной кости (справа) отмечены следы непроникающей черепной травмы овальной формы (15× 3 мм) с успешным заживлением.
Сарухан пог. 14	мужчина 20-29 лет	Следы двух травматических повреждений обнаружены на левой теменной кости. Это зажившие следы травм (4×4 мм, 4×4 мм), полученные при ударе тупым орудием.
Сарухан пог. 16	мужчина 60-69 лет	У мужчины пролом лобной кости. Видна радиально расположенная трещина (42 мм), признаков некротического процесса и заживления костной ткани не выявлено.

Вдавленные повреждения от удара тупым предметом встречаются у семи индивидов (пог. 1, ♀ 50-59 лет, пог. 4, ♀ 60-69 лет, пог. 5, ♂ 20-29 лет, пог. 8, ♀ 50-59 лет, пог. 12, ♂ 50-59 лет, пог. 13, ♀ 30-39 лет, пог. 14, ♂ 20-29 лет). Черепа двух индивидов (пог. 5, пог. 12) демонстрируют зажившие дефекты на лобной кости. На двух черепах зафиксированы повреждения на коронарном шве (пог. 4, пог. 5). У одного индивида (пог. 2) имеются последствия рубленого удара на правой стороне лобной кости (рис. 2), у пяти — травматические повреждения на правой (пог. 12) и левой теменных костях (пог. 1, пог. 8, пог. 13, пог. 14), а также на затылке (пог. 12, пог. 13). Размеры вмятин небольшие, вероятно, удары были нанесены не очень тяжелыми предметами. После полученных травм только у одного индивида началось воспаление поврежденной области. Возможно, это последствия бытовых травм, характерных для разных социальных групп. Причиной смерти у пяти индивидов явились травмы, несовместимые с жизнью.

В серии из могильника Кармир обнаружен череп с зажившей травмой на левой теменной кости (пог. 3, мужчина 30-38 лет). Удар нанесен сзади и правшой. Заживший дефект на лобной кости и декапитация обнаружены у молодой женщины из погребения 3. Частота встречаемости травматических повреждений в группе составила 25% (табл 5).

Другая группа повреждений на черепе может классифицироваться как последствия трепанации. Существует три типа: действительная (хирургическая) — любое отверстие в черепе, сделанное прижизненно; ритуальная — посмертное вскрытие черепа; символическая — прижизненная операция, которая не рас-

пространяется далее диплоэ [15, 16]. Все они фиксируются на изученных материалах эпохи поздней бронзы и раннего железного века с территории Севанского бассейна. Всего имели место четыре случая прижизненных операций, одна из которых весьма дискуссионна (Карашамб: пог. 1-1).

Таблица 5

Травматические повреждения на костях скелета

Могильник	Пол, возраст	Описание травм
1	2	3
Арцвакар пог. 1	мужчина 40-49 лет	Следы трех повреждений обнаружены на черепе. Первое повреждение фиксируется на правой теменной кости от удара тупым предметом (7×5 мм). Наблюдаются признаки некротического процесса в области повреждения. Второе повреждение фиксируется на левой теменной кости от удара тупым предметом удлиненной формы (16,5×4 мм). Следующее повреждение локализовано на лобной кости справа (4×6 мм). Обнаружено зажившее ранение от удара тупым предметом.
Арцвакар пог. 2	мужчина 40-49 лет	Обширный патологический процесс деформировал кости правой голени в нижней трети и привел к образованию синостоза между берцовыми костями, развитию деформирующего артроза.
Арцвакар пог. 5	мужчина 55-65 лет	У мужчины сочетаются прижизненная и ритуальная операции. Следы четырех повреждений от ударов тупым предметом обнаружены на лобной кости. Первое повреждение (8×4 мм) локализовано на расстоянии 14 мм от точки брегма. Второе повреждение фиксируется в центре лобной кости (13×9 мм). Два небольших повреждения обнаружены слева (4×5 мм, 4×2,5 мм). Травмы прижизненные, следы некротических процессов не обнаружены.
Арцвакар пог. 6	женщина 50-59 лет	Обнаружено зажившее ранение правой теменной кости от удара тупым предметом (17×10,5 мм).
Кармир пог. 1	женщина 20-29 лет	На сагиттальном шве зафиксировано сквозное отверстие размером 14×12,5 мм. Судя по характеру отверстия, трепанация была проведена с использованием в качестве инструмента сверла (drilling). Края повреждения свидетельствуют о прижизненном или предсмертном характере трепанации.

Окончание таблицы 5

1	2	3
Кармир пог. 3	мужчина 30-39 лет	Обнаружено зажившее ранение левой теменной кости от удара тупым предметом. Дефект округлой формы (8×5 мм).
Кармир пог. 3	женщина 20-29 лет	Фиксируется неглубокий вдавленный перелом на лобной кости (14×5,5 мм). Это заживший след травмы, полученный при ударе тупым орудием. В основании черепа были отмечены механические разломы затылочных мыщелков, повреждение левого сосцевидного отростка. Механические разломы кости получены в момент смерти индивида. Травмы такого рода имеют только одну дефиницию — отсечение головы у человека, находящегося в вертикальном положении.
Кармир пог. 7	мужчина 50-59 лет	На правой височной кости обнаружено сквозное отверстие диаметром 10×10(?) мм. Данная трепанация, скорее всего, проводилась посмертно, в каких-то ритуальных целях. Чуть ниже сквозного отверстия на правом сосцевидном отростке имеется поверхностное нарушение внешней компакты, похожее на «выскабливание» (3×3 мм). В области дефекта наблюдаются элементы склеротизирования краев повреждений, что может свидетельствовать о прижизненном или предсмертном характере операции.

Большой интерес вызывает находка человеческого черепа из могильника Арцвакар (пог. 5). У мужчины (55-65 лет) сочетаются прижизненная и ритуальная операции (рис. 5). На лобной и теменных костях было обнаружено два проникающих в полость черепа отверстия. При исследовании черепа на левой стороне лобной и теменной костей в 7 мм от коронального шва зафиксирован дефект предположительно округло-овальной формы размером 29×14 мм. Характер отверствия свидетельствует о прижизненном проведении трепанации. Продолжительность жизни индивида после операции — не менее 2 лет [10]. На правой теменной кости (около сагиттального шва) имелось отверствие треугольной формы (19×21×16 мм) — вероятно, результат посмертных действий ритуального характера. Треугольное отверстие на теменной кости обращено вершиной вниз.

У мужчины 30-39 лет из могильника Карашамб (пог. 9) сочетаются прижизненная и символическая операции. На правой теменной кости в 30 мм от сагиттального шва и в 48,8 мм от лямбдовидного наблюдается дефект округлой

Рис. 5. Прижизненная и ритуальная операции (Арцвакар: пог. 5, 55-65 лет)

формы размером 7,5×7 мм, не имеющий прободения в полость черепа [8]. Подобные дефекты с поверхностным повреждением наружной костной пластинки возможны при ударе тупым предметом небольшого размера. Нельзя игнорировать и вероятность поверхностной трепанации черепа. В 11 мм от первого повреждения зафиксировано сквозное отверстие диаметром 14×9(?) мм. Со стороны эндокрана размеры отверстия меньше, дефект имеет округлую форму. Входные края отверстия ровные, острые, без следов воспаления или заживления. В результате трепанации образовалась трещина (если она не посмертная) и произошел частичный разлом прилегающей части.

У мужчины из могильника Кармир (пог. 7) сочетаются ритуальная и символическая операции. На правой височной кости обнаружено сквозное отверстие четырехугольной формы (размеры 10×10(?) мм) [8]. Данная трепанация, скорее всего, проводилась посмертно, в ритуальных целях. Чуть ниже сквозного отверстия на правом сосцевидном отростке имеется поверхностное нарушение внешней компакты, похожее на «выскабливание» (3×3 мм). Глубина ямки — около 1,5 мм. В области дефекта наблюдаются элементы склеротизирования краев повреждений, что может свидетельствовать о прижизненном или предсмертном характере операции. Следует отметить, что посмертные четырехугольные отверстия на правых височных костях были также зафиксированы археологом А. В. Адриановым и антропологом К. И. Горощенко в 1897 г. при раскопках кургана у оз. Кызыл-Куль [1, 2].

Краниум женщины молодого возраста из погребения 1 могильника Кармир имеет следы лечебной краниотомии. Судя по характеру отверствия, трепанация была проведена с использованием сверла в качестве инструмента [8]. Дефект имеет круглую форму, трещин на черепе не наблюдаются. Следов воспалительных процессов в области краниотомии нет, однако на левой стороне теменной кости, затрагивая корональный шов, присутствуют элементы гиперостоза внутренней замыкающей пластины. Характер дефектов говорит о том, что человек, осуществлявший данную операцию, находился сверху, держа инструмент стро-

го вертикально и перпендикулярно к поверхности черепа. Отсутствие следов сужения трепанационного канала к выходному отверстию говорит о том, что инструмент, проделав отверстие в костной ткани, вошел в полость черепа. Туда же, вероятно, попали осколки кости, что могло привести к смерти индивида. У женщины имеются следы заражения проказой [12].

На левой теменной кости индивида из могильника Карашамб (пог. 11, ♂ 30-39 лет) обнаружено треугольное отверстие [8]. Входное и выходное отверстия в полости черепа имеют разный размер: со стороны наружной пластинки 13,8×12×9,9 мм, со стороны внутренней — 6×9,9×5,5 мм. Контуры наружного и внутреннего отверстия неровные, несимметричные. Подобные дефекты могут быть при переломе с повреждением верхней пластинки и частично — губчатого вещества. При такой травме активный воспалительный процесс расширяет зону повреждения, которая, как правило, повторяет форму изначального дефекта. Предполагаемая перфорация, даже при незначительной по объему вскрытой площади, при наличии воспалительного процесса может стать причиной проникновения инфекции в полость черепа, что и произошло, приведя к смерти от общего заражения крови, наступившего при активном некротическом процессе. Допуская подобное объяснение травмы черепа с последующим осложнением и летальным исходом, не стоит исключать и возможность оперативного вмешательства.

У женщины из могильника Норатус (пог. 20) основание черепа было удалено посмертно (рис. 6), по-видимому, для бальзамирования. Трепанация делалась с целью удаления мозга (как вещества, быстрее всего подвергавшегося разложению). Возможно, она была необходима для продолжительного сохранения трупа, перевозки из одного места в другое. Такие отверстия могли быть вырублены не только специальным инструментом, но и обычным ножом. К. И. Горощенко считал, что посмертная трепанация и извлечение мозга имели целью

Рис. 6. Посмертная трепанация (Норатус: пог. 20, ♀ 50-59 лет)

ускорить превращение трупа в скелет и последующую реставрацию (с помощью глины) черепа [1, 2].

У индивидов Севанского бассейна мы также зафиксировали следы преднамеренного нанесения рубцов в строго определенные участки черепа (на лобной и теменных костях). На наш взгляд, подобные дефекты на черепе говорят не о насильственном характере травм, а о поверхностной трепанации (испытание, переход из одной социальной категории в другую). Символическим трепанациям подвергались не только мужчины, но и женщины.

У четырех индивидов на лобной кости (Норатус: пог. 1/3 1-1, пог. 1/2; Карашамб: пог. 9, пог. 19/1) фиксируются небольшие зажившие порезы, нанесенные острым предметом. Шрамы на лобной кости обнаружены у двоих мужчин и двух женщин. У 13 мужчин (Норатус: пог. 1/3 (2), пог. 4/2, пог. 4/2-2; Карашамб: пог. 1, пог. 3, пог. 6; Кармир: пог. 1; Сарухан: пог. 2, пог. 5, пог. 12, пог. 14, пог. 16, пог. 17) и 9 женщин (Норатус: пог. 1/4, пог. 24; Кармир: пог. 3; Арцвакар: пог. 6, пог. 7, пог. 8; Сарухан: пог. 4, пог. 8, пог. 13) зафиксированы зажившие порезы на теменных костях. Одни из них глубокие, другие — слегка нарушают поверхность костей черепа. Размеры повреждений составляют от 2 до 14 мм. Символические трепанации практиковались и у племен эпохи бронзы и раннего железного века на территории бассейна р. Шнох [9].

Итак, проведенный анализ травматических повреждений на костях скелета населения эпохи средней, поздней бронзы и раннего железного века Севанского бассейна Армении позволяет подвести следующие итоги. Уровень травматизма в изученных группах может быть квалифицирован как умеренно высокий. Анализируя частоты встречаемости травматических повреждений на костях населения, погребенных в некрополях Севанского бассейна, с синхронными сериями с территории Лорийской области [9] и Ширакской равнины [14], оказалось, что все исследуемые выборки с территории Армении характеризуются высокими значениями. В основном нами зафиксированы черепные травмы. Большинство из них — последствия ударов тупым предметом в области мозгового отдела черепа. Переломы, как правило, старые, залеченные. Травмы отмечены преимущественно у мужской части населения, но встречаются и у женской. Аналогична половая направленность в распространении травматических повреждений и в синхронных сериях с территории Армении. Это вполне естественная картина: мужчины, как наиболее активная часть населения, чаще участвовали в межличностных конфликтах, защищали и препятствовали проникновению военизированных групп в свои поселения и т. д.

Смертельные ранения зафиксированы у четверых мужчин, троих женщин и двоих детей. Сравнительный анализ травматизма в группах выявил неоднородность уровня травматических повреждений. Если для серий из могильников Арцвакар и Кармир он в целом умеренный (25%), то в сериях из некрополей Сарухан (83,34%), Норадуз (53,58%) и Карашамб (40,63%) наблюдается тенденция к повышению уровня травматизма. Его показатели вариабельны, т. к. зависят от социальной специфики конкретной группы.

Собранные и систематизированные к настоящему времени палеоантропологические материалы свидетельствуют о высоком проценте мужского травматизма (25 случаев). Господствующее в хозяйстве отгонно-кочевое скотоводство в сочетании с земледелием увеличивало у носителей данной культуры число проникновений небольших военизированных групп с целью угона скота и грабежа. В некоторых случаях это может быть следствием случайных проявлений агрессии, не отражающих каких-либо массовых столкновений в области.

Следует также отметить о существовании центра лечебного трепанирования черепов на территории Севанского бассейна [8, 11]. На некоторых черепах обнаружены посмертные манипуляции и символические трепанации (поверхностные манипуляции, слегка нарушающие целостность свода черепа).

СПИСОК ЛИТЕРАТУРЫ

1. Горощенко К. Гипсовые погребальные маски и особый тип трепанации в курганах Минусинского округа / К. Горощенко // Труды X археологического съезда в Риге в 1896 г. Москва, 1899. Т. 1. С. 175-181.
2. Горощенко К. Курганные черепа Минусинского округа / К. Горощенко. Минусинск, 1900. 40 с.
3. Добровольская М. В. Травматические повреждения на скелетных останках людей из курганных некрополей Среднего Дона / М. В. Добровольская // Археология Среднего Дона в скифскую эпоху: Тр. Донской археологической экспедиции ИА РАН (2004-2008). Москва: ИА РАН, 2009. С. 186-197.
4. Мартиросян А. А. Армения в эпоху бронзы и раннего железа / А. А. Мартиросян. Ереван, 1964. 346 с.
5. Пилипосян А. С. Раскопки на Норатуском участке строительства Севанского коллектора / А. С. Пилипосян // Научная сессия, посвященная итогам полевых археологических исследований в республике Армении (1989-1990): тезисы докладов. Ереван, 1991. С. 29-31.
6. Ражев Д. И. Травмы черепов средневекового населения Западной Сибири: распространение, структура, интерпретации / Д. И. Ражев // Вестник археологии, антропологии и этнографии. 2013. № 21. С. 56-69.
7. Рохлин Д. Г. Болезни древних людей. Кости людей различных эпох — нормальные и патологически измененные / Д. Г. Рохлин. Москва-Ленинград: Наука, 1965. 304 с.
8. Худавердян А. Ю. Трепанированные черепа из погребений эпохи поздней бронзы и раннего железного века с территории Армении / А. Ю. Худавердян // Вестник археологии, антропологии и этнографии. 2015. № 2(29). С. 115-127.
9. Худавердян А. Ю. Черепные травмы у населения бассейна р. Шнох (Армения) эпохи поздней бронзы и раннего железного века / А. Ю. Худавердян, С. Г. Обосян // Археология, этнография и антропология Евразии, 2015
10. Galloway A. Broken Bones: Anthropological Analysis of Blunt Force Trauma / A. Galloway. Springfield, Illinois: Charles C. Thomas Publisher, Ltd., 1999. 371 p.

11. Khudaverdyan A. Yu. Pattern of disease in II millennium BC — I millennium BC burial from Lchashen, Armenia / A. Yu. Khudaverdyan // Anthropologie. Intern. Journ. of the Science of Man (Brno). 2010. Vol. XLVIII (3). Pp. 239-254.
12. Khudaverdyan A. Yu. The anthropology of infectious diseases of Bronze Age and Early Iron Age from Armenia / A. Yu. Khudaverdyan // Dental Anthropology (U.S.A.), 2011. No 2(2). Pp. 42-54.
13. Khudaverdyan A. Yu. Decapitations in Late Bronze Age and Iron Age sites from Sevan region (Armenia) / A. Yu. Khudaverdyan // Journal of Siberian Federal University. Humanities & Social Sciences. 2014. Vol. 7. No 9. Pp. 1555-1566.
14. Khudaverdyan A. Yu. Bioarchaeological analysis of skeletal remains from the Black Fortress, Armenia: a preliminary overview / A. Yu. Khudaverdyan // Journal of Paleopathology (Italy). 2014. Vol. 24. No 1-3. Pp. 9-16.
15. Nemeskeri J. Rekonstruktion untersuchungen an zwei neolitischen trepanierten Schadeln aus Bornecke, Kr. Wernigerode / J. Nemeskeri // Nachrichten aus Niedersachsens Urgeschichte. 1976. Bd. 45. Pp. l-29.
16. Nemeskeri J. Trephined skulls from the tenth century / J. Nemeskeri, A. Kralovansky, L. Harsanyi // Acta Archaeologica Academiae Scientiarum Hungaricae. 1965. Vol. XVII. Pp. 343-367.
17. Ortner D. J. Identification of Pathological Conditions in Human Skeletal Remains. Smithsonian Contributions to Anthropology / D. J. Ortner, W. G. J. Putchar. Washington: Smithsonian Institution Press. 1981. No 28. 488 p.

Anahit Yu. KHUDAVERDYAN[1]

INJURIES AT THE POPULATION OF THE POOL SEVAN (ARMENIA) IN THE ERAS OF MIDDLE, LATE BRONZE, AND THE EARLY IRON AGES

[1] Research Associate, Institute of Archaeology and Ethnography,
National Academy of Science
(Republic of Armenia, Yerevan)
akhudaverdyan@mail.ru

Abstract

Archaeological excavation of Middle, Late Bronze Age and Early Iron Age burial grounds in Sevan pool resulted in the recovery of 96 human skeletons. By examining traumatic bone lesions in the archaeological record, one may reconstruct aspects of the social and physical environments of past populations. Traumatism level in the studied groups can be qualified as moderately high. The comparative analysis revealed heterogeneity of level of traumatic damages to groups. The data obtained suggests that the frequency of trauma is variable in all of the studied samples and ranges from 25% to 84%. Among the most frequently observed skeletal lesions in paleopopulations were those resulting from injuries that sustained lifelong. The accidents, violent episodes of someone's life often leave unmistakable traces on the skeleton in the form of broken bones. Anthropological studies on skeletal remains determined that trephination had been practised of the Late Bronze Age and Early Iron Age. There were recorded surgical interventions on skull bones of four individuals. Observation demonstrated that one individual did survive for a certain time after the surgery.

Keywords

Armenia Middle, Late Bronze and Early Iron Ages, traumatic bone, trephination.

DOI: 10.21684/2411-197X-2016-2-1-112-137

Citation: Khudaverdyan, A. Yu. 2016. "Injuries at the Population of the Pool Sevan (Armenia) in the Eras of Middle, Late Bronze, and the Early Iron Ages". Tyumen State University Herald. Humanities Research, vol. 2, no. 1. pp. 112-137.
DOI: 10.21684/2411-197X-2016-2-1-112-137

© ФГБОУ ВО Тюменский государственный университет

REFERENCES

1. Goroshenko, K. 1899. "Gipsovie pogrebalnie maski i osobii tip trepanacii v kurganakh Minusinskogo okruga" [Gypsum Burial Masks and a Peculiar Trepanation Type in the Burial Mounds of the Minusin Region]. In Trudi X arkhaeologicheskogo sezda v Rige v 1896 g [Works of the 10th Archaeological Convention], vol. 1, pp. 175-181. Moscow.
2. Goroshenko, K. 1900. Kurgannue cherepa Minusinskogo okruga [Skulls from the Burial Hills of Minusin Region]. Minusinsk.
3. Dobrovolskaya, M. V. 2009. "Travmaticheskie povredzdeniya na skeletnikh ostankakh lyudei iz kurgannikh nekropolei Srednego Dona" [Traumatic injuries on Human Skeleton Remains from the Burial Necropolis of the Middle Don]. In Arkheologiya Srednego Dona v skifskuyu epokhu: Trudi Donskoi arkheologicheskoi ekspedicii IA RAN, 2004-2008 gg. [The Archaeology of the Middle Don during the Scythian Age: the Works of the Don Archaeological Expedition of the Archaeological Institute of RAS], pp. 186-197. Moscow: IA RAN .
4. Martirosyan, A. A. 1964. Armeniya v epokhu bronzi i rannego dzeleza [Armenia during the Bronze and Early Iron Ages]. Erevan.
5. Piliposyan, A. S. 1991. "Raskopki na Noratuskom uchaske stroitel`stva Sevanskogo kollektora" [Excavations at the Noratusky Building Area of Sevan Collector]. In Nauchnaya sessiya posvyashennaya itogam polevikh arkheologicheskikh issledovanii v respublike Armenii (1989-1990). Tezisi dokladov [Scientific Session Addressed at the Results of the Archaeological Research in the Republic of Armenia], pp. 29-31. Erevan.
6. Razhev, D. I. 2013. "Travmi cherepov srednevekovogo naseleniya Zapadnoi Sibiri: rasprostranenie, struktura, interpretacii" [Skull Injuries of the Middle Ages Population in the Western Siberia: Spread, Structure, Interpretations]. Vestnik arkheologii, antropologii i etnografii [Archaeology, Antropology, and Ethnography Bulletin], no. 2(21), pp. 56-69.
7. Rokhlin, D. G. 1965. Bolezni drevnikh lyudei. Kosti lyudei razlichnikh epoch — normalnie i patologicheski izmenennie [The Diseases of Ancient People. The Human Bones of Different Epochs — Normal and Pathologic Changes]. Moscow-Leningrad: Nauka.
8. Khudaverdyan, A. Yu. 2015. "Trepanirovannie cherepa iz pogrebenii epokhi pozdnei bronzi i rannego dzeleznogo weka s territorii Armenii" [Trepanation of a Skull from a Late Bronze and Early Iron Age Burial Mound on the Territory of Armenia]. Vestnikh arkheologii, antropologii i etnografii [Archaeology, Antropology, and Ethnography Bulletin], no. 2(29), pp. 115-127.
9. Khudaverdyan, A. Yu. and S. G. Hobosyan. 2015. "Cherepnie travmi u naseleniya basseina r. Shnogh (Armeniya) epokhi pozdnei bronzi i rannego dzeleznogo weka." [Skull Injuries among the Population of the River Shnogh Pool (Armenia) during the Late Bronze and Early Iron Ages] Arkheologiya, etnografiya i anthropologiya Evrazii [The Eurasian Archaeology, Ethnography, and Anthropology] (to be released).
10. Galloway, A. 1999. Broken Bones: Anthropological Analysis of Blunt Force Trauma. Springfield, Illinois: Charles C. Thomas Publisher, Ltd.
11. Khudaverdyan, A. Yu. 2010. "Pattern of disease in II millennium BC — I millennium BC burial from Lchashen, Armenia." Anthropologic. Intern. Journ. of the Science of Man (Brno), vol. XLVIII (3), pp. 239-254.

12. Khudaverdyan, A. Yu. 2011. "The anthropology of infectious diseases of Bronze Age and Early Iron Age from Armenia." Dental Anthropology (U.S.A.), no. 2(2), pp. 42-54.
13. Khudaverdyan, A. Yu. 2014. "Decapitations in Late Bronze Age and Iron Age sites from Sevan region (Armenia)." Journal of Siberian Federal University. Humanities & Social Sciences, vol. 7, no. 9, pp. 1555-1566.
14. Khudaverdyan, A. Yu. 2014. "Bioarchaeological analysis of skeletal remains from the Black Fortress, Armenia: a preliminary overview." Journal of Paleopathology (Italy), vol. 24, no. 1-3, pp. 9-16.
15. Nemeskeri, J. 1976. "Rekonstruktion untersuchungen an zwei neolitischen trepanierten Schadeln aus Bornecke, Kr. Wernigerode." Nachrichten aus Niedersachsens Urgeschichte, no. 45, pp. l-29.
16. Nemeskeri, J., A. Kralovansky and L. Harsanyi. 1965. "Trephined skulls from the tenth century." Acta Archaeologica Academiae Scientiarum Hungaricae, vol. XVII, pp. 343-367.
17. Ortner, D. J. and W. G. J. Putschar. 1981. "Identification of Pathological Conditions in Human Skeletal Remains." Smithsonian Contributions to Anthropology, no. 28. Washington: Smithsonian Institution Press.